

알레르기비염 코막힘과 콧물, 증례별로 해결

김동규
한림대학교

목차

- I. Introduction
- II. Differential diagnosis
- III. Case Series
- IV. Take home message

I. Introduction

- 알레르기 비염의 대표적인 증상: 콧물, 코막힘
- 알레르기 비염 치료 어떻게 하시나요?
 - ❖ 콧물 : Antihistamine
 - ❖ 코막힘 : Pseudoephedrine / Intra nasal steroid spray
 - ❖ 증상이 심한 경우 : Oral steroid

I. Introduction



- 약물치료에 효과가 없다면?
- 증상이 너무 자주 반복되는데 약물치료에 반응이 줄어든다면?
- 그렇다면 내가 치료하는 환자가 진짜 알레르기 비염일까?
- 감별진단은 언제 필요한가?

제55차 대한천식알레르기학회 교육강좌

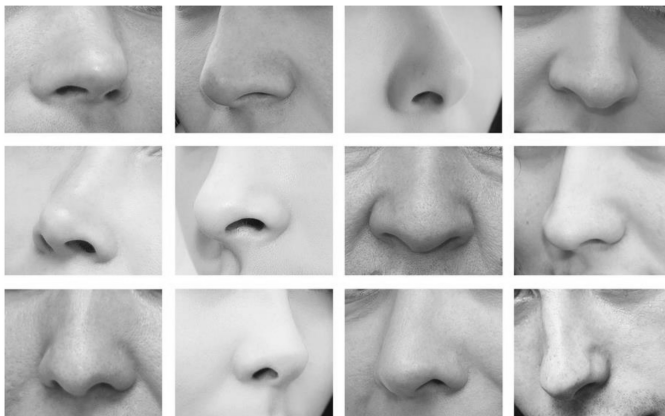II. Differential diagnosis



- **Allergic rhinitis**
 - *Diagnosis can be confirmed by classical symptom*
 - *Nasal obstruction, Watery rhinorrhea, Itching, Sneezing*
- **Nasal endoscopy**
 - *Necessary vs. Optional*

제55차 대한천식알레르기학회 교육강좌

II. Differential diagnosis



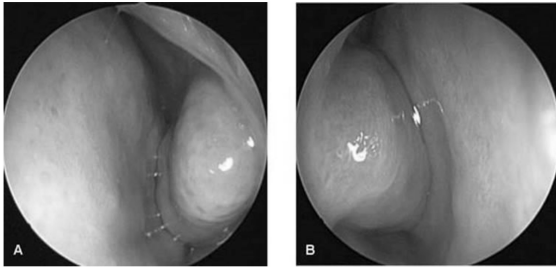
제55차 대한천식알레르기학회 교육강좌

II. Differential diagnosis



• Allergic rhinitis nasal endoscopy

- Pale and/or hypertrophic turbinate
- Watery discharge



제55차 대한전신알레르기학회 교육강좌

Case 1 Case 2 Case 3 Case 4 Case 5

Case 6 Case 7 Case 8 Case 9 Case 10

Case 11 Case 12 Case 13 Case 14 Case 15

Case 16 Case 17 Case 18 Case 19 Case 20

다음 중 알레르기 비염 환자의 비내시경 소견이 아닌 것은 ?

Case 8 ?

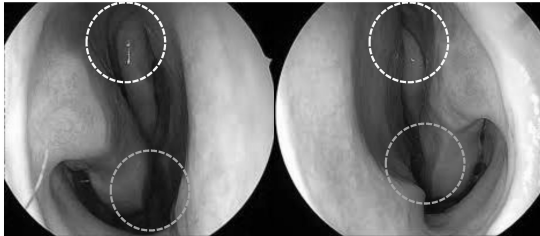
Case 9 ?

제55차 대한전신알레르기학회 교육강좌

Parameters		Score		
		0 (Normal)	1 (Mild)	2 (Severe)
Nasal membrane color	Pale			
	Hyperemia			
Rhinorrhea	Watery			
	Yellow			
Inferior turbinate swelling	Hypertrophy			

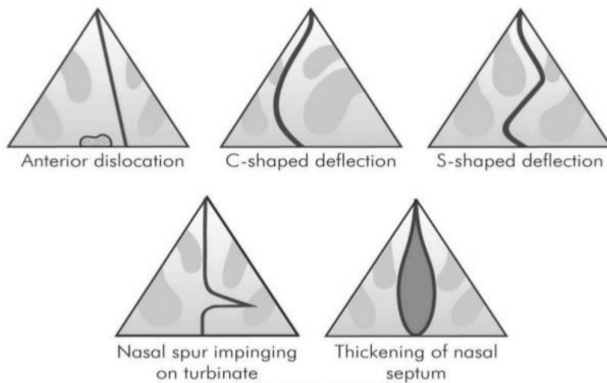
제55차 대한전신알레르기학회 교육강좌

II. Differential diagnosis



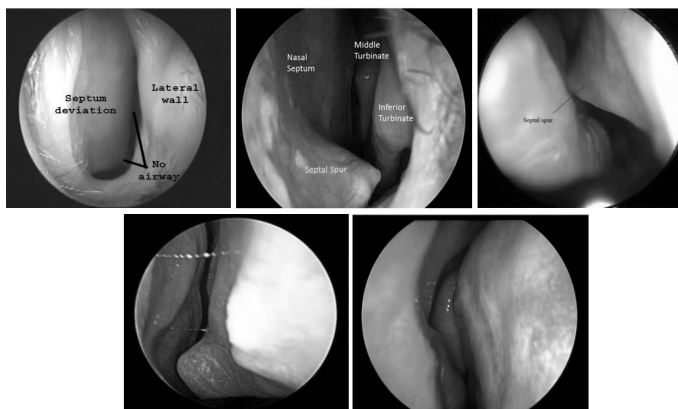
제55차 대한천식알레르기학회 교육강좌

II. Differential diagnosis



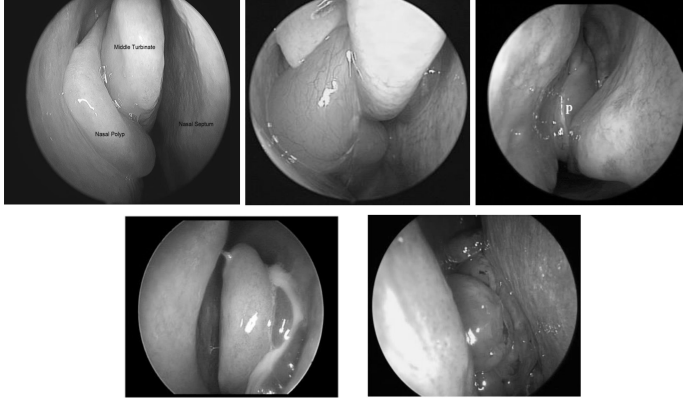
제55차 대한천식알레르기학회 교육강좌

II. Differential diagnosis



제55차 대한천식알레르기학회 교육강좌

II. Differential diagnosis



제55차 대한전신알레르기학회 교육강좌

III. Case 1



- 48세 남자환자
- 코막힘을 주소로 내원함
- 불편한 증상은 주로 코막힘 >> 콧물
- 젊을 때는 괜찮았으나 나이가 들수록 코막힘이 점점 심해짐
- 밤에 더욱 심하여 수면장애도 동반됨
- 코가 목뒤로 넘어가는 후비루 증상도 있음
- 알레르기 비염이라고 이야기 듣고 증상 있을 시마다 개인병원에서 약물치료 받음 (항히스타민, 스테로이드 스프레이)
- 최근에는 약물치료에 잘 반응하지 않음

제55차 대한전신알레르기학회 교육강좌

III. Case 1



- 치료는?
 - 알레르기 비염은 원래 완치가 안 되는 것이라고 설명하고 다른 종류의 항히스타민 혹은 스테로이드 스프레이 처방
 - 알레르기 비염이 아닐 수도 있으니 알레르기 검사 다시 받을 것 권유함
 - 일시적으로 경구 스테로이드 처방

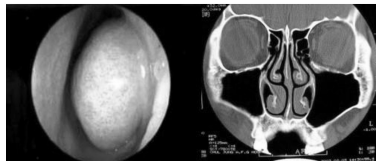
제55차 대한전신알레르기학회 교육강좌

III. Case 1



• 비후성 비염

- 하비갑개가 만성적으로 커져 있는 상태
- 만성비염(알레르기 비염 등)이 장기간 지속될 때 발생함
- 약물치료 후 호전이 없는 경우 하비갑개 수술

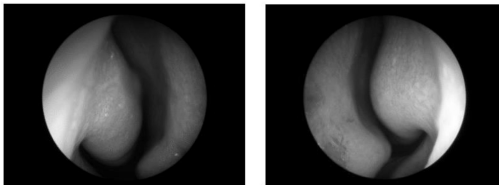


제55차 대한천식알레르기학회 교육강좌

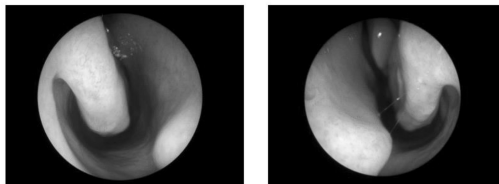
III. Case 1



수술전



수술후



제55차 대한천식알레르기학회 교육강좌

III. Case 2



- 24세 남자환자
- 코막힘을 주소로 내원함
- 어릴 때부터 한쪽 콧구멍의 코막힘 있었으나 지금은 양쪽 다 코가 막혀서 불편함
- 알레르기 비염이라고 이야기 듣고 증상 있을 때마다 개인병원에서 약물치료 받음 (항히스타민, 스테로이드 스프레이) 그러나 알레르기 검사를 시행한 적은 없음
- 최근에는 양쪽 코가 다 막혀서 잠을 자는 것도 힘들고 약물치료에 잘 반응하지 않음

제55차 대한천식알레르기학회 교육강좌

III. Case 2

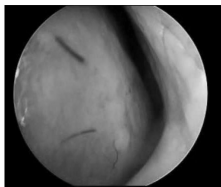


• 치료는?

- 정확한 비염의 종류를 진단하기 위해 알레르기 검사 권유함
- 알레르기 검사 후에는 ?
- 알레르기 비염으로 진단되면 어떻게 치료할까 ?
- 면역 치료하면 좋아질까 ?

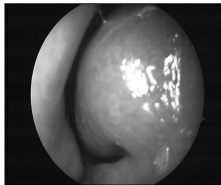
제55차 대한전신알레르기학회 교육강좌

III. Case 2



• 진단은?

- 우측 비중격 만곡증 / 좌측 비후성 비염
- 알레르기 비염

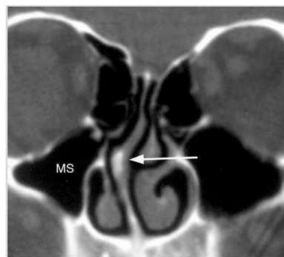
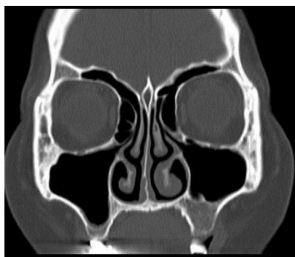


• 치료는?

- 비중격 만곡 교정술 / 하비갑개 교정술
- 알레르기 비염 치료

제55차 대한전신알레르기학회 교육강좌

III. Case 2



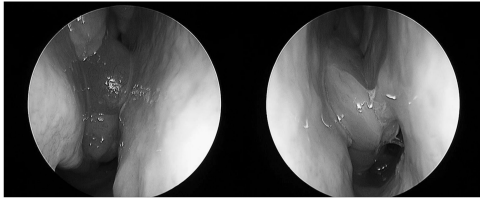
제55차 대한전신알레르기학회 교육강좌

III. Case 3



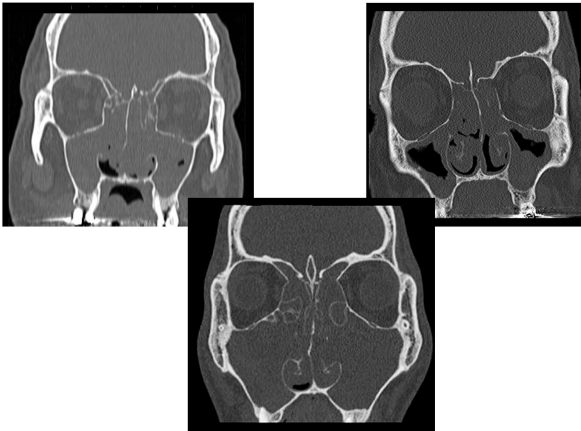
자영엽자 김씨(남 46세)는 약 한 달 전부터 코막힘 증상이 심해져 이비인후과를 방문했다가 놀라운 이야기를 들었다. 평소 알레르기 비염을 앓고 있어서, 당연히 비염 증상이 또 도진 정도로 생각했던 그에게 콧속에 물혹이 생겼다는 최종 진단이 내려진 것이다.

코물혹은 흔히 비염증, 혹은 코 폴립이라고도 하는데, 비염 등 여러 원인에 의해 콧속의 점막이 비정상적인 점막으로 변해 자라나는 질환을 말한다. 물론 암 같은 악성종양은 아니지만, 양성종양의 특성을 지닌 비염증은 시간이 갈수록 점차 커지는 양상을 보이는 경우가 대부분이다.



제55차 대한천식알레르기학회 교육강좌

III. Case 3



제55차 대한천식알레르기학회 교육강좌

III. Case 4



- 34세 여자환자
- 코막힘을 주소로 내원함
- 유년시절에 피부반응검사로 알레르기 비염으로 진단받았음
- 수개월전부터 코막힘이 있을 시 오토리빈 약국에서 구입하여 사용함. 최근 들어 오토리빈의 사용빈도가 증가함
- 현재는 오토리빈을 사용하여도 코가 막혀서 밤에 잠을 잘 수가 없음

제55차 대한천식알레르기학회 교육강좌

III. Case 4



• Rhinitis Medicamentosa

- Rebound vasodilatation after prolonged vasoconstriction with topical agents
- Discontinuation
- Oral steroid + topical nasal steroid
- If necessary, septoplasty or turbinate surgery

제55차 대한전신알레르기학회 교육강좌

III. Case 4



• 약물성 의존성 비염

- 오프리빈, 화이투벤 나잘, 나리스타에스 점비액 등
- 코가 뻥 뚫리는 느낌에 중독되기 쉬움, 일반의약품
- 1주일 이내로 사용
- 경구용 비충혈제거제는 장기간 복용해도 약물 의존성 비염을 유발하지는 않음



제55차 대한전신알레르기학회 교육강좌

III. Case 4

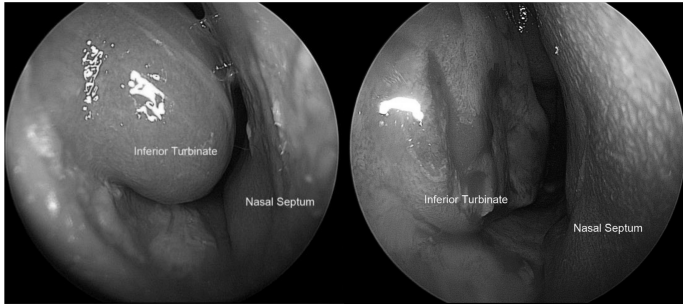


• 치료는?

- 경구 스테로이드로 오프리빈 대체
- 경구 스테로이드에서 스테로이드 스프레이로 점진적 교체
- 약물치료로 충분한 증상완화를 느끼지 못하는 경우 수술치료

제55차 대한전신알레르기학회 교육강좌

III. Case 4



제55차 대한천식알레르기학회 교육강좌

III. Case 5



- 9세 남자 소아환자
- 만성적인 코막힘 및 누런코를 주소로 내원함
- 만 5세에 무호흡과 반복적인 부비동염의 원인으로 편도 아데노이드 비대증 진단하에 편도아데노이드 절제술 받은 병력 있음
- 편도아데노이드 절제술 이후 6개월간 증상 호전된 상태였으나 이후 점차적으로 다시 코막힘 악화되고 누런코 반복적으로 발생하였음
- 동네 병원에서 알레르기 비염이 관리가 되지 않아 상기 증상 나타난 다고 이야기 들었음

제55차 대한천식알레르기학회 교육강좌

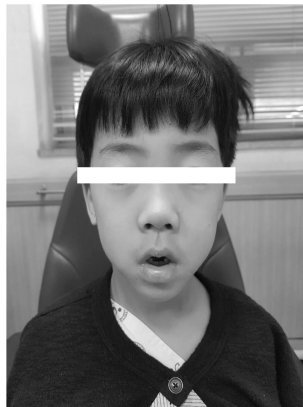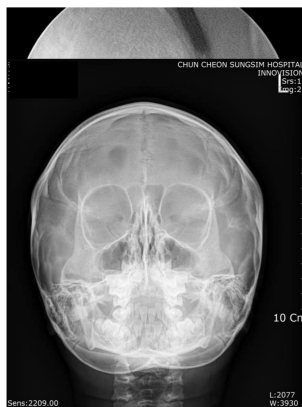
III. Case 5



- 코비 한의원에서 한약 2달간 복용하였음. 특별한 효과 없었음.
- 이후 지속적인 치료(3개월)에도 호전 없어 알레르기 면역치료 권유 받아 대학병원으로 의뢰됨
- 현재 코막힘으로 인하여 구호흡하고 있으며, 수면 중 코로 숨쉬기 힘들어서 괴로워함
- 외래 치료 기간 중 삼출성 중이염 2차례 발생하였고 항생제 및 알레르기 치료제 지속적으로 복용함

제55차 대한천식알레르기학회 교육강좌

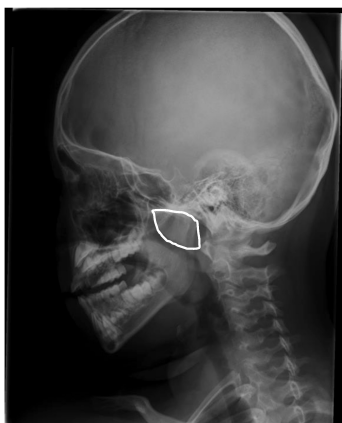III. Case 5



제55차 대한천식알레르기학회 교육강좌

[illegible]

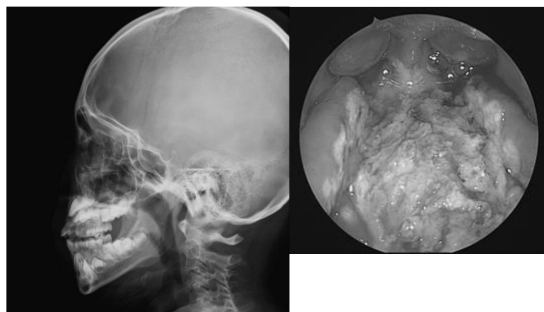
III. Case 5



제55차 대한천식알레르기학회 교육강좌

[illegible]


III. Case 5



제55차 대한천식알레르기학회 교육강좌

[illegible]


IV. Take home message



- 알레르기 비염 진단은 증상과 병력으로 충분한가요?
- 알레르기 비염은 비강을 보지 않고 감별진단이 가능한가요?
 - 증상과 병력으로 약물치료 후 증상의 호전이 명확하지 않은 경우 감별 진단 및 수술적 치료의 효과를 판단하기 위해 비내시경 검사를 수행하는 것이 바람직하다.

제55차 대한천식알레르기학회 교육강좌

IV. Take home message



- 알레르기 비염 치료는 꼭 약물로만 해야 하나요?
 - 약물치료가 주된치료이지만 수술적 치료를 통해 증상을 경감시킬 수 있다.
- 그렇다면 어떤 경우에 수술을 하나요?
 - 알레르기 비염 증상 중 코막힘이 잘 해결되지 않는 경우 수술적 치료가 효과적인 치료 옵션이 될 수 있다.

제55차 대한천식알레르기학회 교육강좌
